

Überblick: Aortenisthmusstenose

Was ist eine Aortenisthmusstenose?

Bei einer Aortenisthmusstenose handelt es sich um eine Einengung (Stenose) des Aortenbogens an seiner schmalsten Stelle: am Aortenisthmus. Dieser befindet sich direkt hinter dem Abgang der Arm- und Kopfgefäße aus dem Aortenbogen. Die Engstelle stellt ein Hindernis für den zirkulierenden Blutstrom dar, sodass der untere Teil des Körpers meist nicht mehr ausreichend durchblutet wird. Durch den entstehenden Druck vor der Engstelle ist der Blutdruck im oberen Bereich des Körpers hingegen erhöht.

Anatomie und Begleit anomalies

Anatomisch lässt sich die Aortenisthmusstenose in einen zirkumskripten Typ und einen hypoplastischen Typ unterteilen. Beim häufiger auftretenden, zirkumskripten Typ ist nur eine kurze, umschriebene Strecke des Aortenbogens eingengt, beim hypoplastischen Typ ist eine schmale, längere Strecke des Aortenbogens von der Stenose betroffen. Häufig wird eine Aortenisthmusstenose noch von weiteren Anomalien des Herzens begleitet, dazu gehören insbesondere Fehlbildungen im Bereich des linken Herzens, der Aortenklappe (Aortenklappenstenose, Aortenklappeninsuffizienz), des Aortenbogens oder der Gefäßwände der großen Arterien.

Diagnostik

Eine Aortenisthmusstenose wird mittels einer Echokardiographie, einer Kernspintomographie (MRT) oder Computertomographie (CT) diagnostiziert. Einen ersten Hinweis kann auch eine auffällige Blutdruckdifferenz zwischen dem rechten Arm und der Leiste geben.

Behandlung

Je nach Ausprägung, Typ und Begleit anomalies kann eine Aortenisthmusste-

nose unbehandelt bis zu einem lebensbedrohlichen Schockzustand führen, der umgehend intensivmedizinisch betreut werden muss. Durch individuell abgestimmte operative oder interventionelle Behandlungsverfahren kann eine Aortenisthmusstenose jedoch erfolgreich behandelt werden.

Operative Behandlungsmöglichkeiten

Welche der hier vorgestellten Operationen infrage kommt, hängt vom individuellen Fall, dem Alter des Patienten und weiteren Herzfehlbildungen ab.

Resektion und End-zu-End-Anastomose (Abb. A):

- *Bevorzugtes Operationsverfahren beim zirkumskripten Typ*
- *Durchtrennung des Aortenbogens an der betroffenen Stelle, Herausschneiden der Engstelle (Resektion) und anschließende Verbindung der Aortenenden (End-zu-End-Anastomose)*
- *Kein Einsatz der Herz-Lungen-Maschine notwendig, Risiko von Restenosen bei 25 %.*

Erweiterte Resektion mit End-zu-End-Anastomose (Abb. E):

- *Behandlung der Aortenisthmusstenose und weiterer Begleit anomalies möglich*
- *Neben der Resektion des Stenosebereichs und der End-zu-End-Anastomose können weitere Anomalien des Herzens behandelt werden, darunter z. B. ein hypoplastischer Aortenbogen*
- *Korrektur mehrerer Fehlbildungen während eines einzigen Eingriffes möglich, Einsatz der Herz-Lungen-Maschine aufgrund des erweiterten Operationsverfahrens notwendig.*

Interposition eines Grafts (Abb. B):

- *Einsatz vor allem beim hypoplastischen Typ, zur Überbrückung längerer Strecken*
- *Nach Resektion der verengten Stelle werden die Aortenenden mithilfe eines Grafts*

miteinander verbunden

- *Graft wächst nicht mit, Aneurysmen an den Nahtstellen sind im Langzeitverlauf möglich.*

Subklavia-Flap-Plastik (Abb. D):

- *Erweiterung des Stenosebereichs*
- *Stumpf der linken Arterterie am Aortenbogen wird aufgetrennt, umgeschlagen und über die zuvor eröffnete Engstelle gelegt*
- *Verwendung körpereigenen Materials, das mitwächst; Restenosierungsrate erhöht.*

Patch-Erweiterungsplastik (Abb. C):

- *Wird heute nur noch selten eingesetzt*
- *Patch verschließt zuvor aufgetrennten Stenosebereich*
- *Hohes Risiko für Aneurysmenbildung*

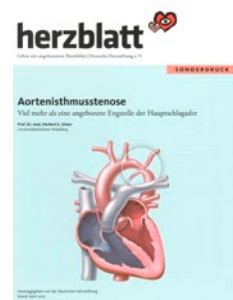Interventionelle Behandlungsmöglichkeiten

In manchen Fällen ist die Behandlung der Aortenisthmusstenose ohne einen operativen Eingriff möglich. Hier kommen interventionelle Verfahren zum Einsatz: Nachdem die verengte Stelle mithilfe eines Ballonkatheters aufgedehnt wurde, wird ein dehnbarer Stent eingesetzt, der den Aortenisthmus fortan offenhalten soll. Auch bei Restenosen nach einer bereits erfolgten Operation werden interventionelle Behandlungen angewendet.

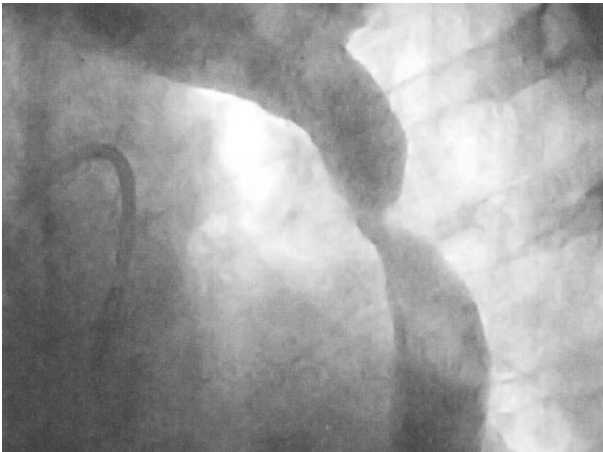Nele Schwencke

Quelle:

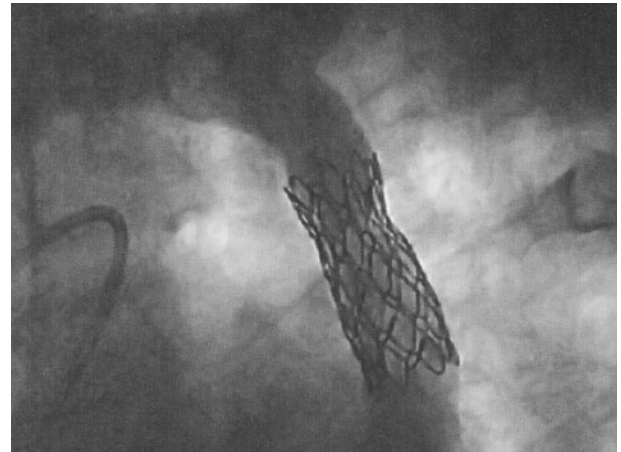
Ulmer, Herbert E.: *Aortenisthmusstenose. Viel mehr als eine angeborene Engstelle der Hauptschlagader. In: herzblatt Sonderdruck Aortenisthmusstenose (2015), S. 2-12.*



Darstellung einer hochgradigen Aortenisthmusstenose durch Kontrastmittelinjektion in die Aorta beim Herzkatheter.



Ausgangslage



Nach Einbringung eines Stents (Metallgitter) zur Erweiterung der ehemaligen Enge.

Abbildungen vom Benioff Children's Hospital

Häufig verwendete Operationsverfahren bei den unterschiedlichen Formen der Aortenisthmusstenose

A Resektion und End-zu-End-Anastomose
B Resektion und Prothesenimplantation
C Patch-Erweiterungsplastik
D Subklavia-Flap-Plastik
E Resektion und erweiterte End-zu-End-Anastomose

Der Abdruck erfolgt mit freundlicher Genehmigung der Kinderherzstiftung der Deutschen Herzstiftung. Grafik: Volker Klein