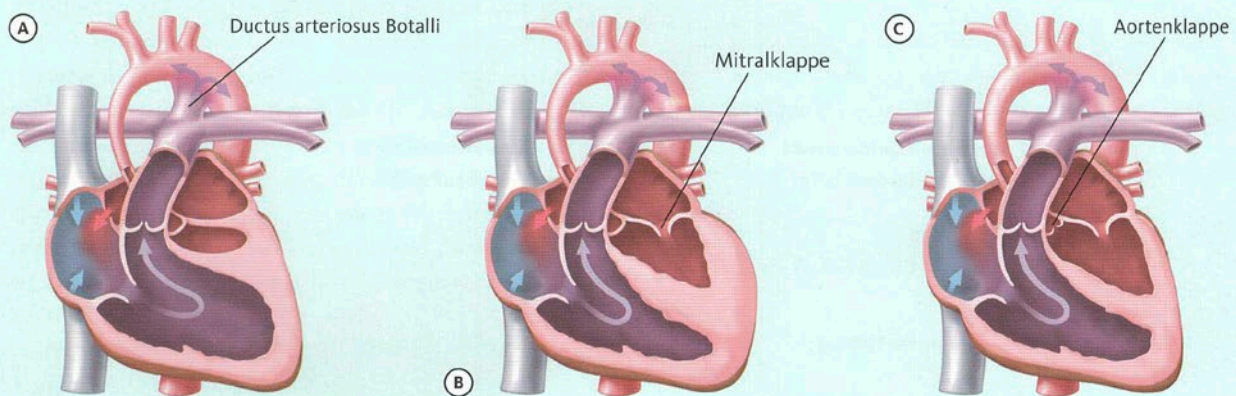


# HLHS

## Das hypoplastische Linksherzsyndrom

Das hypoplastische Linksherzsyndrom (HLHS) beschreibt eine Unterentwicklung (Hypoplasie) der linken Herzkammer. Im Normalfall ist sie dafür zuständig, die lebenswichtigen Organe ausreichend mit sauerstoffreichem Blut zu versorgen. Beim HLHS ist die linke Herzkammer nicht funktionsfähig, weshalb die rechte Herzkammer die Versorgung von Lungen- und Körperkreislauf allein übernehmen muss (univentrikuläres Herz). Ohne Behandlung kann es nach der Geburt rasch zu Komplikationen kommen.

### Anatomische Varianten des hypoplastischen Linksherzsyndroms



- (A) Mitralklappe und Aortenklappe sind nicht öffnungsfähig.
- (B) Die Mitralklappe ist stenotisch (zu eng) und die Aortenklappe nicht öffnungsfähig.
- (C) Mitralklappe und Aortenklappe sind stenotisch.

Der Abdruck erfolgt mit freundlicher Genehmigung der Kinderherzstiftung der Deutschen Herzstiftung.  
Grafik: Volker Klein aus herzblatt Sonderdruck HLHS

#### Infokasten zum Blutkreislauf

- **Rechte Herzkammer** pumpt sauerstoffarmes Blut von den Körperorganen über die Lungenschlagader in die Lunge. Dort wird es mit Sauerstoff angereichert (Lungenkreislauf).
- **Linke Herzkammer** pumpt das in der Lunge mit Sauerstoff angereicherte Blut über die Aorta in die Körperorgane (Körperkreislauf).

#### Anatomie, Arten und Ursachen

Infolge einer Stenose (Verengung) oder Atresie (fehlende Öffnung) der Mitralklappe und Aortenklappe wird beim HLHS der Blutstrom durch die linke Herzkammer verhindert oder ist nur noch eingeschränkt möglich. Häufig ist auch der auf-

steigende Teil der Aorta unterentwickelt oder stenotisch. Aufgrund der Hypoplasie ist die linke Herzkammer nicht mehr (ausreichend) funktionsfähig, weshalb die rechte Herzkammer die Versorgung von Lungen- und Körperkreislauf übernehmen muss: das sauerstoffarme Blut aus oberer und unterer Körperhälfte fließt somit in eine Herzkammer und wird von dort aus als Mischblut in den Körperkreislauf weitergeleitet, solange der Ductus arteriosus botalli noch geöffnet ist. Die anatomischen Arten des hypoplastischen Linksherzsyndroms ergeben sich aus dem Grad der Hypoplasie der Herzklappen und der linken Herzkammer (s. obere Abb.).

#### HLHS vor und nach der Geburt

Im Mutterleib und wenige Tage nach der Geburt ist das Überleben betroffener Kinder durch den Ductus arteriosus botalli gewährleistet. Die Verbindung zwischen

Lungenschlagader und Aorta sorgt bei jedem Menschen vor der Geburt dafür, dass das Blut an den Lungen vorbei in den Körperkreislauf weitergeleitet wird, da die Lungen noch nicht funktionsfähig sind. Mit einsetzender Atmung beginnt sich diese Verbindung in den ersten Lebenstagen jedoch langsam zu verschließen.

Das Überleben hängt nun zusätzlich von der Größe der Öffnung in der Herzscheidewand zwischen linkem und rechtem Vorhof ab, dem Foramen ovale. Durch die Öffnung strömt das sauerstoffreiche Blut aus den Lungen an der unterentwickelten Mitralklappe vorbei in den rechten Vorhof und mischt sich dort mit dem sauerstoffarmen Blut aus der oberen und unteren Körperhälfte. Nur durch den noch geöffneten Ductus arteriosus botalli ist es möglich, dass zumindest das Mischblut über die rechte Herzkammer in den Körperkreislauf und damit an die

lebenswichtigen Organe weitergeleitet wird und diese mit sauerstoffreichem Blut versorgt sind. Verschließt sich der Ductus, führt dies bei unerkanntem HLHS rasch zu einer Verschlechterung des Zustandes. Das Blut findet keinen oder nur noch eingeschränkten Zugang zum Körperkreislauf, wodurch die Organe nicht mehr ausreichend versorgt sind.

### Symptome und Maßnahmen

Wurde der Herzfehler im Rahmen der Voruntersuchungen noch nicht erkannt, macht sich das HLHS oft erstmals durch eine beschleunigte Atmung oder eine beginnende Zyanose (Blausucht) nach der Geburt bemerkbar. Dies liegt an dem vorübergehenden Anstieg der Lungendurchblutung und der gleichzeitigen Abnahme der Körperdurchblutung infolge der Verschließung des Ductus arteriosus botalli. Das Blut wird nun größtenteils in die Lunge gepumpt (Lungenkreislauf), erreicht die Aorta jedoch kaum noch (Körperkreislauf). Es kommt zur Übersäuerung und Sauerstoffunterversorgung lebenswichtiger Organe. Der Körper versucht durch eine beschleunigte Atmung, die Übersäuerung abzubauen und den Sauerstoffmangel wieder auszugleichen, welches beim HLHS jedoch eine ausweglose Situation darstellt: Wird nicht eingegriffen, kann es schnell zum Kreislaufschock kommen.

Als erste Maßnahme, die den Verschluss des Ductus arteriosus botalli verhindern bzw. dessen erneute Öffnung bewirken soll, wird das Medikament Prostaglandin in Form einer Infusion verabreicht. Die ausreichende Durchblutung des Körperkreislaufes ist somit vorerst wieder sichergestellt. Infolge des erhöhten Blutstroms in den Lungenkreislauf ist der Gefäßwiderstand in der Lunge allerdings zu niedrig und im Körperkreislauf zu hoch. Um das Gleichgewicht der Durchblutung in Lungen- und Körperkreislauf sicherzustellen, werden daher zusätzliche Medikamente gegeben. Die Medikamentengaben sind zugleich wichtige, vorbereitende Maßnahmen für eine anstehende OP.

### Möglichkeiten und Operationen

Um die ausreichende Durchblutung von Lungen- und Körperkreislauf langfristig gewährleisten zu können, ist eine operative Behandlung beim HLHS notwendig. Sie besteht aus drei Schritten, die an dieser Stelle kurz vorgestellt werden sollen:

**(1) Die erste operative Behandlung,** die bereits in der ersten Lebenswoche durchgeführt wird, ist die **Norwood-Operation**. Dabei wird der Stamm der Lungenschlagader vom Herzen und die Verbindung des Nebenastes zwischen Lungenarterie und Aorta durchtrennt. Der hypoplastische Teil der Aorta wird im Bogen bis über die Engstelle aufgeschnitten und durch einen Flicker erweitert, sodass dieser wieder durchlässig ist. Anschließend wird die Aorta an ihrer Wurzel mit dem Stamm der Lungenschlagader verbunden, sodass die rechte Herzkammer ausreichend Blut in den Körperkreislauf pumpen kann. In den Nebenast zwischen Aorta und Lungenarterie wird ein Kunststoffröhrchen aus Gore-Tex eingesetzt (Blalock-Taussig-Shunt), damit auch der Lungenkreislauf ausreichend mit Blut versorgt ist. Anstelle des Blalock-Taussig-Shunts kann auch eine direkte künstliche Verbindung zwischen rechter Herzkammer und Lungenschlagader zur ausreichenden Blutversorgung beitragen (Sano-Shunt). Der Nachteil dieser Methode ist der notwendige Schnitt in die Muskulatur der rechten Herzkammer, welches zur Narbenbildung und zu einem späteren Zeitpunkt auch zu Herzrhythmusstörungen führen kann. Nach der Norwood-Operation ist die ausreichende Versorgung von Lungen- und Körperkreislauf zunächst einmal sichergestellt. Allerdings wird die rechte Herzkammer als alleinige Blutversorgungsquelle nun stark beansprucht. Postoperativ kommt es daher häufig zu Anzeichen einer Herzschwäche, die sich in einer beschleunigten Atmung, Trinkschwierigkeiten, einer verlangsamten Gewichtszunahme und einer allgemeinen Kreislaufschwäche äußern kann. Bis zur nächsten Operation im Alter von 3 bis 5 Monaten ist eine kontinuierliche Überwachung der Sauerstoffsättigung und Gewichtszunahme deshalb notwendig.

### (2) Obere kavopulmonale Anastomose

Der nächste Schritt der operativen Behandlung ist die obere kavopulmonale Anastomose, die im Alter von 3 bis 5 Monaten durchgeführt wird. Da das Gewicht des Kindes steigt, der Blalock-Taussig-Shunt zu klein wird und die Sauerstoffsättigung allmählich sinkt, ist dessen Entfernung des Shunts sowie die Schaffung einer neuen Verbindung notwendig. Zu-

dem wird die rechte Herzkammer durch die dauerhafte Versorgung von Lungen- und Körperkreislauf stark beansprucht und kann die Leistung auf Dauer nicht aufrechterhalten. Auch die Versorgung des Lungen- und Körperkreislaufes mit Mischblut ist langfristig kein idealer Zustand. Im zweiten Operationsschritt soll das Herz daher entlastet und die Sauerstoffversorgung verbessert werden.

Dafür gibt es zwei Operationsmethoden, die situationsabhängig ausgewählt werden: Die bidirektionale Glenn-Operation und die Hemi-Fontan-Operation. Bei der bidirektionalen Glenn-Operation wird eine direkte Verbindung zwischen der oberen Hohlvene und der rechten Lungenarterie hergestellt, der Shunt wird entfernt. Das sauerstoffarme Blut aus der oberen Hohlvene fließt nun direkt und ohne Pumpleistung der rechten Herzkammer in die Lunge, kann dort ausreichend mit Sauerstoff angereichert werden und versorgt den gesamten Körper mit sauerstoffreichem Blut. Nur das Blut aus der unteren Hohlvene gelangt weiterhin sauerstoffarm in den Körperkreislauf. Bei der Hemi-Fontan-Operation wird die Hohlvene von beiden Seiten an die Lungenarterie angeschlossen, der Shunt wird ebenfalls entfernt. Um die Lungenarterie nicht zu überlasten (sie ist noch zu klein, um das gesamte Blut aus dem Körperkreislauf aufzunehmen), erhält der rechte Vorhof einen Flicker, der den Blutstrom aus der unteren Körperhälfte in die Lunge zunächst verhindert. Die Hemi-Fontan-Operation ist zugleich eine Vorbereitung für den dritten Operationsschritt.

Durch beide Operationsverfahren wird die Entlastung der rechten Herzkammer und die verbesserte Sauerstoffversorgung gewährleistet. Das Kind kann sich bis zur nächsten operativen Behandlung im Alter von ca. 3 Jahren beinahe altersgerecht entwickeln.

### (3) Totale kavopulmonale Anastomose – Die Fontan-Operation

Im dritten Schritt der Behandlung werden Lungen- und Körperkreislauf schließlich voneinander getrennt. Die gemeinsame Herzkammer wird dadurch weiter entlastet und das sauerstoffarme Blut aus der unteren Hohlvene kann mit Sauerstoff angereichert werden. Konkret wird während der Operation eine Verbindung zwischen der unteren Hohlvene und der rechten Lungenschlagader geschaffen.

Nach einer vorangegangenen bidirektionalen Glenn-Anastomose gelangt das sauerstoffarme Blut aus dem Körperkreislauf nun entweder über einen eingefügten Tunnel innerhalb des Herzens oder eine Gefäßprothese außerhalb des Herzens von der unteren Hohlvene direkt in die Lunge, wird dort mit Sauerstoff angereichert und über die rechte Herzkammer und Aorta in den Körperkreislauf zurückgepumpt. Da die Lunge in Belastungssituationen meist noch nicht fähig ist, die gesamte Menge des Blutes aus dem Körperkreislauf zu verarbeiten, wird ein Loch in den Tunnel am Übergang zum linken Vorhof gestanzt: Der Blutüberschuss gelangt nun über den linken Vorhof wieder direkt in den Körperkreislauf. Ein Jahr nach der Fontan-Operation kann das „Überlaufventil“ mittels eines Herzkatheters wieder verschlossen werden, da die Lunge nun ausreichend belastbar ist. Nach einer vorangegangenen Hemi-Fontan-Operation wird in diesem Operationsschritt der Flicker im rechten Vorhof entfernt, der den Blutstrom aus der unteren Körperhälfte in die Lunge zunächst verhindern sollte. Das Blut aus der unteren Hohlvene kann nun direkt in die Lunge fließen und dort mit Sauerstoff angereichert werden. Um zu verhindern, dass ein Großteil des Blutes noch in die gemeinsame Herzkammer strömt, wird ein neuer Flicker in die seitliche Wand des Vorhofes genäht. In diesen wird, wie auch im obigen Verfahren, ein „Überlaufventil“ eingestanz, damit ein Teil des Blutes bei Belastung in die gemeinsame

Herzkammer fließen kann und die Lunge nicht überlastet wird.

Infolge der Fontan-Operation sind Lungen- und Körperkreislauf voneinander getrennt, beide werden von nur einer Herzkammer angetrieben. Es fließt kein Mischblut mehr: das sauerstoffarme Blut aus oberer und unterer Körperhälfte wird in der Lunge mit Sauerstoff angereichert und anschließend von der rechten Herzkammer über die Aorta in den Körperkreislauf zurückgepumpt.

**Behandlung und Entwicklung nach den Operationen**

- Nach den Operationen sind regelmäßige Kontrolluntersuchungen der behandelten Gefäße sehr wichtig. Für eine optimale Darstellung und die schonende Untersuchung ohne Strahlenbelastung werden vor allem die Echokardiographie und die Herz-Magnetresonanztomographie (Herz-MRT) verwendet.
- Um die Bildung von Blutgerinnseln infolge des verlangsamten Blutstroms zu vermeiden, müssen HLHS-Patienten Gerinnungshemmer (z.B. ASS, Marcumar oder Coumadin) einnehmen. 6 Monate nach der OP sollte zudem eine Endokarditis-Prophylaxe durchgeführt werden.

- Bei HLHS-Patienten ist das Risiko einer Herzrhythmusstörung, einer Eiweißverlust-Enteropathie und Einschränkungen der Pumpleistung der rechten Herzkammer (Herzschwäche) erhöht. Die Symptome können oft gut behandelt werden, aber auch weitere operative oder medikamentöse Behandlungen erforderlich machen.
- Nach den Operationen können sich die Kinder größtenteils normal entwickeln. Allerdings muss beachtet werden, dass der Lungen- und Körperkreislauf von nur einer Herzkammer angetrieben wird, weshalb das Leistungsvermögen herabgesetzt ist. Dies hindert aber nicht an Spielen, Sport und Spaß, da sich die Kinder meist selbst gut einschätzen können und ihre Leistungsgrenzen kennen. Die körperliche Belastbarkeit sollte trotz allem regelmäßig überprüft werden: Bei einer Fahrrad- oder Laufband-Spiroergometrie wird die maximale Sauerstoffaufnahme im Verhältnis zum gepumpten Blutvolumen gemessen. Zudem sollte die psychomotorische Entwicklung beobachtet und bei Defiziten gefördert werden.

*Nele Schwencke*



Literatur:

Asfour, Boulos: *Das Hypoplastische Links-Herz-Syndrom (HLHS) und Herzen mit nur einer Kammer*. In: Interessengemeinschaft Das herzkrankte Kind e.V. (IDHK) (Hrsg.): *Angeborene Herzfehler. Ein Begleitbuch für Patienten und Eltern*. Stuttgart 2018, S. 76-81.

Kramer, Hans-Heiner: *Das hypoplastische Linksherzsyndrom (HLHS). Leben mit nur einer Herzkammer*. In: *herzblatt Sonderdruck* (2013), S. 2-11.