

Der Shone-Komplex

Der Shone-Komplex ist in die Gruppe der Lungenvenenfehlbildungen einzuordnen und geht mit einer Kombination aus mehreren Herzfehlbildungen in der linken Herzhälfte einher. Die Fehlbildungen können unterschiedlich stark ausgeprägt sein und müssen nicht alle auftreten. Charakteristisches Merkmal des Shone-Komplexes ist jedoch ein Ring oberhalb der Mitralklappe, er ist bei der Diagnose „Shone-Komplex“ immer vorhanden.

Der Shone-Komplex kann folgende Herzfehlbildungen in unterschiedlicher Ausprägung umfassen:

Verengte Mitralklappe:

Die Membran oder die Klappe selbst können verändert sein. Durch die Verengung (Stenose) staut sich das Blut im linken Vorhof vor der linken Herzkammer, welches je nach Grad der Verengung zu einer mäßig bis starken Druckerhöhung im linken Vorhof führt. Durch den erhöhten Druck ist der linke Vorhof daher häufig vergrößert. Bei einer hochgradigen Stenose kann sich das Blut bis in die Lunge zurückstauen und zu einem Lungenödem führen. Auch Pleuraergüsse (Wasseransammlungen zwischen Lunge und Thoraxwand) und Lungenhochdruck (pulmonale Hypertonie) können sich infolge des erhöhten Widerstandes entwickeln.

Subaortenstenose:

Bei der Subaortenstenose liegt eine Verengung unterhalb der Aortenklappe vor. Die linke Herzkammer muss erhöhte Arbeit leisten, um das Blut aus der Kammer durch die Enge vor der Aortenklappe in die Aorta pumpen zu können. Der Anteil der Muskelmasse in der linken Herzkammer ist daher oftmals erhöht (Hypertrophie).

Durch den hohen Muskelanteil in der linken Herzkammer kommt es häufig zur Unterversorgung des Herzmuskels und Herzrhythmusstörungen. In schweren Fällen kann dies bis zum Kammerflimmern und Herzstillstand führen.

Aortenisthmusstenose:

Hierbei liegt eine Stenose im Übergang vom Aortenbogen in die absteigende Hauptschlagader vor, am sogenannten „Aortenisthmus“. Infolge der Aortenisthmusstenose kommt es zur zusätzlichen

Belastung und Druckerhöhung der linken Herzkammer, die das Blut gegen den Widerstand pumpen muss.

Der Shone-Komplex kann außerdem folgende Herzfehlbildungen umfassen:

- Aortenklappenfehlbildungen
- Unterentwicklung (Hypoplasie) des Aortenbogens
- Hypoplasie des linken Ventrikels
- Parachute Mitralklappe
- Ventrikelseptumdefekt (VSD)

Behandlung:

Die Behandlung richtet sich nach dem Grad der Stenosen, ihrer Komplexität und der generellen Ausprägung der Fehlbildungen. So können Klappenfehler korrigiert werden, Stenosen durch Dilatation und Stents geweitet oder durch operative Entfernung des stenotischen Teils behoben werden. Da sich die Korrektur veränderter Herzklappen oftmals als kompliziert und teilweise als schlicht unmöglich erweist, müssen sie manchmal auch durch biologische oder mechanische Ersatzklappen – wie in Niklas Fall durch die TAVI-Klappe – ersetzt werden.

Von Nele Schwencke

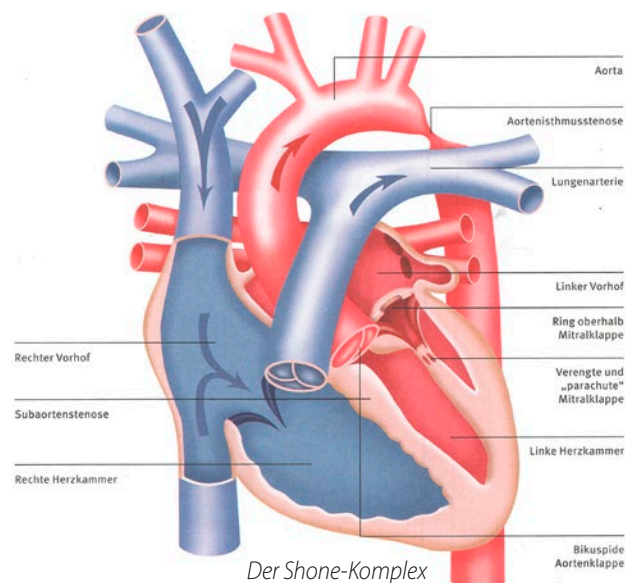


Illustration: Jan Bazing, Grafiknutzung mit freundlicher Genehmigung der IDHK.

Quellen:

Blum, Ulrike; Meyer, Hans; Beerbaum, Philipp: Mitralstenose. Mitralklappenstenose, supralvalvuläre Mitralstenose (supralvalvulärer Ring, supralvalvuläre Membran), Cor triatrium. In: Blum, Ulrike; Meyer, Hans; Beerbaum, Philipp (Hrsg.): Kompendium angeborene Herzfehler. Diagnose und Behandlung. Berlin, Heidelberg 2016, S. 248-256.

Photiadis, Joachim: Der Shone-Komplex. In: IDHK (Hrsg.): Angeborene Herzfehler. Ein Begleitbuch für Patienten und Eltern. Stuttgart 2018, S. 106 f.

KURZ ERKLÄRT:

Non-Compaction-Kardiomyopathie

Mit der Non-Compaction-Kardiomyopathie liegt eine seltene Störung der Herzmuskelverdichtung vor, deren Ursache genetisch bedingt ist. Dabei vermehrt sich das Herzmuskelgewebe stark und ist im linken, rechten oder in beiden Ventrikeln unregelmäßig und schwammartig verändert. Folgen sind die Unterversorgung des Herzmuskels und elektrische Leitungsstörungen. Häufig geht die Non-Compaction-Kardiomyopathie mit einer ausgeprägten Herzinsuffizienz und Herzrhythmusstörungen einher, auch die Thrombemboliebildung kann eine mögliche, schwerwiegende Folge sein.