

# Die Trikuspidalatresie

Die Trikuspidalatresie (TrA) ist eine Form des Einkammerherzens. Dabei ist die Trikuspidalklappe, die sich zwischen rechtem Vorhof und rechter Herzkammer befindet, verschlossen oder gar nicht angelegt. In Folge erreicht das Blut die rechte Herzkammer meist nicht und die linke Herzkammer muss die Pumpfunktion allein übernehmen. Abhängig vom Zustand der Körper- und Lungendurchblutung und den anatomischen Besonderheiten macht dies verschiedene Eingriffe am Herzen notwendig.

rer Körperhälfte jeweils über den rechten Vorhof und das Loch in der Vorhofscheidewand in den linken Vorhof fließt, in dem es sich mit dem sauerstoffreichen Blut aus der Lunge mischt. Von dort aus strömt es durch die Mitralklappe in die funktionsfähige linke Herzkammer. Über die Aorta wird das Mischblut nun von der linken Herzkammer in den Körperkreislauf gepumpt. Nur durch ein Loch in der Vorhofscheidewand (VSD) ist es möglich, dass ein Teil des Mischblutes in die rechte Kammer fließt und von dort aus auch in den Lungenkreislauf gepumpt wird.

Eingriffs hängt nun vom Gleichgewicht der Körper- und Lungendurchblutung und weiteren anatomischen Besonderheiten ab, die eine TrA meist begleiten. Die anatomischen Varianten sollen an dieser Stelle samt ihrer individuellen Korrekturvorgänge vorgestellt werden.

## Anatomische Varianten und Begleiterkrankungen

### (1) Transposition der großen Arterien (TGA)

Eine TrA wird häufig von einer Transposition der großen Arterien begleitet. Dabei sind Aorta (Körperschlagader) und Pulmonalarterie (Lungenschlagader) verkehrt herum an die Herzkammern angeschlossen. Nur durch ein Loch in der Herzscheidewand oder einen offenen Ductus arteriosus botalli kann das sauerstoffreiche Blut in den Körperkreislauf gelangen.

### (2) Stenose von Aorta oder Pulmonalarterie

Die Transposition der großen Arterien wird meist zusätzlich von einer Stenose (Verengung) der Aorta, des Aortenbogens, einer Subaortenstenose oder einer Stenose der Pulmonalarterie begleitet.

#### (a) Stenose der Pulmonalarterie

Bei einer Verengung oder einem Verschluss der Lungenschlagader wird die Lungendurchblutung kurz nach der Geburt vom durchlässigen Ductus arteriosus botalli (Verbindung zwischen Aorta und Pulmonalarterie) gewährleistet, der sich nach einigen Tagen jedoch verschließt. Kurzfristig kann er mit Medikamenten offengehalten werden, langfristig ist der Einsatz eines Blalock-Taussig-Shunts (s. Abb. 2) und/oder Stents notwendig. Diese sorgen für die gleichmäßige Blutversorgung von Lungen- und Körperkreislauf und stellen den Blutfluss zur Lunge sicher.

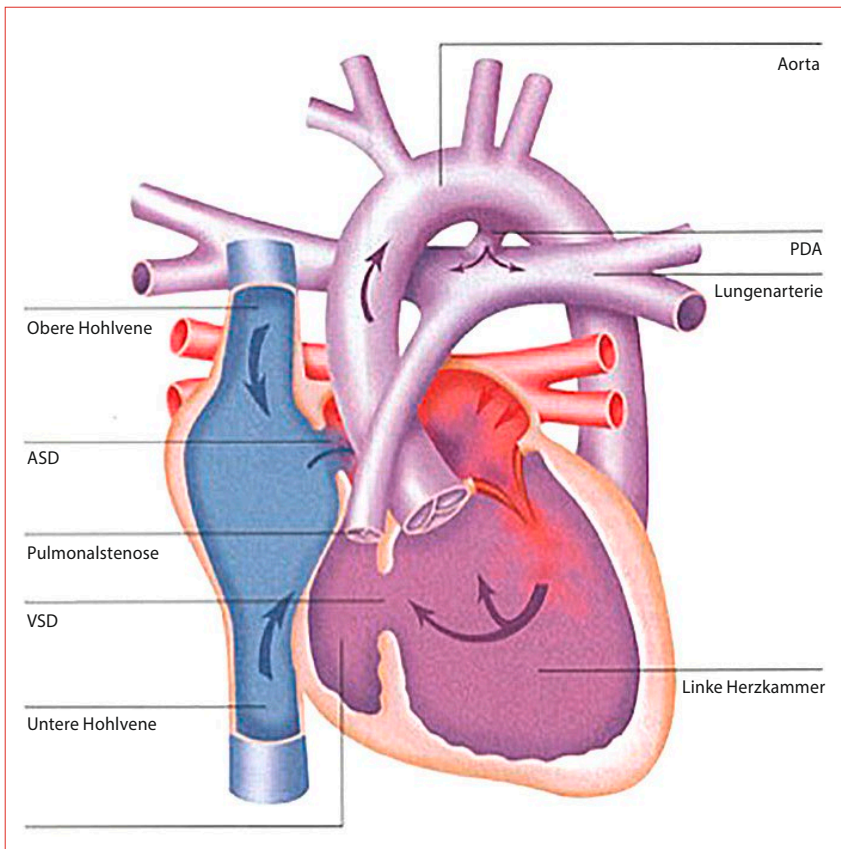


Abb. 1  
Trikuspidalatresie mit Pulmonalstenose und Normalstellung der großen Gefäße

Bei der Trikuspidalatresie ist der direkte Blutfluss des sauerstoffarmen Blutes vom rechten Vorhof in den Lungenkreislauf blockiert, weshalb das Blut einen „Umweg“ nehmen muss. Zum Teil liegt zusätzlich zur TrA ein Vorhofseptumdefekt, also ein Loch in der Vorhofscheidewand (ASD), vor. Dann ist es möglich, dass das sauerstoffarme Blut aus oberer und unterer

Ist kein VSD vorhanden, kann das Blut einige Tage nach der Geburt noch über den Ductus arteriosus botalli in den Lungenkreislauf fließen.

Da Lungen- und Körperkreislauf ausschließlich von Mischblut versorgt werden, kann es außerdem rasch zu einer Sauerstoffunterversorgung der Organe kommen. Der Zeitpunkt eines operativen

(b) Ungehinderter Blutfluss in die Lunge

Wenn das Blut ungehindert und in großen Mengen in die Lunge fließt, werden Lungengefäße und Herz dauerhaft belastet. Es kommt zur Herzschwäche und Mangeldurchblutung der inneren Organe (bis hin zur Zyanose). Außerdem wird die Schleimproduktion stark angeregt, was häufig zu bronchopulmonalen Infekten führt. Um den starken Blutfluss unter Kontrolle zu bringen und die Überlastung für Herz und Lungengefäße zu verhindern, wird eine künstliche Stenose herbeigeführt. Die Operationsmethode nennt sich Pulmonalarterienbanding. Die Lungenschlagader wird dabei durch ein Bändchen verengt und der Blutfluss verringert.

(c) Subaortenstenose

Von einer Subaortenstenose spricht man, wenn die Ausflussbahn zur Aorta verengt ist. Um die Stenose zu beheben, wird das einengende Muskelgewebe unterhalb der Aorta entfernt oder das Loch in der Herzscheide wand (VSD) vergrößert. Bei zusätzlicher Transposition der großen Arterien wird eine Damus-Kaye-Stansel-Operation notwendig.

(d) Stenose der Aorta und/oder des Aortenbogens

Wenn der Blutfluss durch eine Stenose in der Aorta oder im Aortenbogen stark eingeschränkt wird, ist eine Operation zur Erweiterung unumgänglich. Um die Stenose in der Aorta oder im Aortenbogen zu beheben, wird das Damus-Kaye-Stansel-Operationsverfahren angewendet: Dabei werden Aorta und Pulmonalarterie oberhalb des Herzens zusammengenäht. Um auch den Blutfluss zur Lunge sicherzustellen, wird meist zusätzlich ein Blalock-Taussig-Shunt (s. Abb. 2) eingesetzt.

**(3) Unterentwicklung des Aortenbogens**

Neben einer Stenose in Aorta oder Aortenbogen kann auch der Aortenbogen selbst unterentwickelt sein. Um die ausreichende Blutversorgung zu gewährleisten, ist eine Fontan-Operation notwendig. Im ersten Schritt wird der Aortenbogen mit einem Flicken erweitert, damit dieser durchlässig ist (Norwood-Operation, s. Abb. 3). Nach ca. einem halben Jahr erfolgt eine bidirektionale Glenn-Anastomose oder eine Hemifontan-Operation, um eine verbesserte Sauer-

stoffversorgung von Lungen- und Körperkreislauf zu erzielen. Im letzten Schritt wird schließlich die Fontan-Operation durchgeführt, bei der Lungen- und Körperkreislauf voneinander getrennt werden. Das Herz wird dadurch entlastet und beide Kreisläufe können ausreichend mit Sauerstoff versorgt werden.

Nele Schwencke

Literatur:

Blum, Ulrike; Meyer, Hans; Beerbaum, Philipp: Trikuspidalatresie (TrA). In: Blum, Ulrike; Meyer, Hans; Beerbaum, Philipp (Hrsg.): Kompendium angeborene Herzfehler bei Kindern. Diagnose und Behandlung. Berlin, Heidelberg 2016, S. 195-207.

Photiadis, Joachim: Die Trikuspidalatresie. In: IDHK (Hrsg.): Angeborene Herzfehler. Ein Begleitbuch für Patienten und Eltern. Stuttgart 2018, S. 114-117.

Mit freundlicher Genehmigung und graphischer Unterstützung der IDHK.

Illustrationen: Jan Bazing, Stuttgart

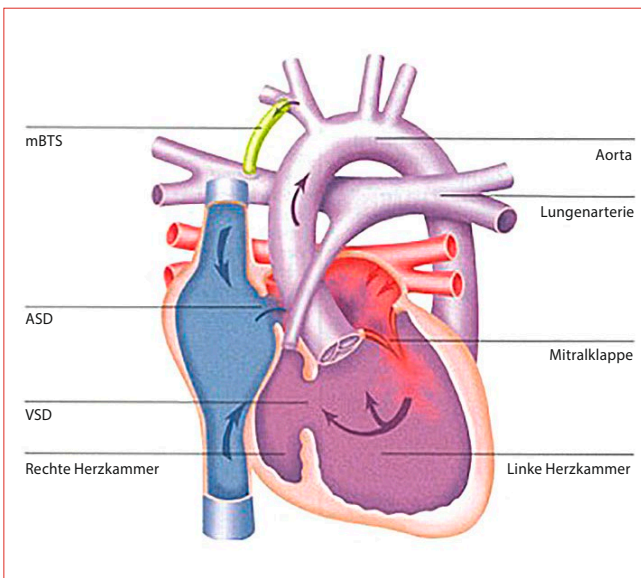


Abb. 2  
Modifizierter Blalock-Taussig-Shunt (mBTS)

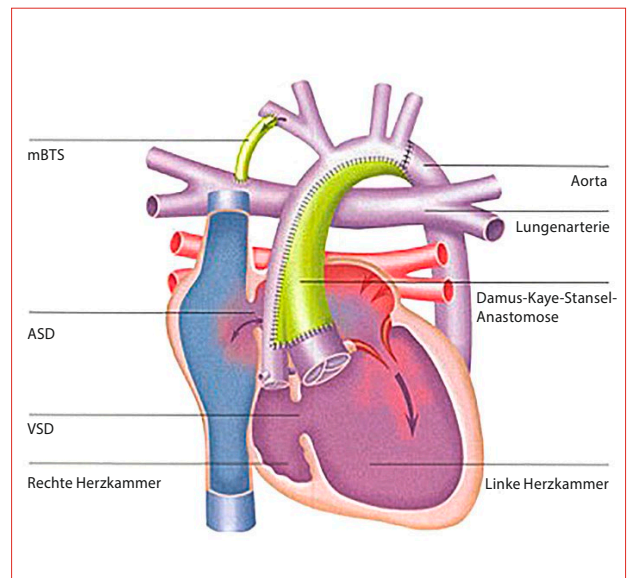


Abb. 3  
Norwood-Operation bei einer Trikuspidalatresie mit TGA und hypoplastischem Aortenbogen